

# KẾT QUẢ TÁI TẠO KHUYẾT TỔ CHỨC SAU PHẪU THUẬT UNG THƯ MŨI XOANG BẰNG VẬT ĐÙI TRƯỚC NGOÀI TỰ DO

Dương Minh Hải<sup>1</sup>, Đào Văn Giang<sup>2</sup>

<sup>1</sup>Học viện Quân y

<sup>2</sup>Bệnh viện Hữu nghị Việt Đức

## TÓM TẮT

Ung thư mũi xoang là một nhóm ung thư hiếm gặp trong các ung thư đầu cổ. Phẫu thuật là phương pháp điều trị chính ung thư mũi xoang. Tổn khuyết hàm trên sau khi phẫu thuật cắt bỏ ung thư có thể dẫn đến không chỉ các vấn đề về chức năng mà còn gây biến dạng thẩm mỹ. Vật đùi trước ngoài tự do với nhiều ưu điểm nổi trội là lựa chọn hàng đầu cho các tổn khuyết phức tạp vùng hàm mặt.

Hiện nay, có rất ít báo cáo về tạo hình khuyết hồng lớn và phức tạp sau phẫu thuật ung thư mũi xoang bằng vật đùi trước ngoài tự do. Báo cáo này nhằm giới thiệu một số kết quả tái tạo khuyết tổ chức sau phẫu thuật cắt khối ung thư mũi xoang bằng vật đùi trước ngoài tự do.

**Từ khóa:** Ung thư mũi xoang, vật đùi trước ngoài, vật chòm

## SUMMARY

Nasal cavity and paranasal sinus cancers are a group of rare cancers of head and neck cancers. Surgery is the main method of treatment for nasal cavity and paranasal sinus cancers. Maxillary defects after oncologic resection can lead to not only functional problems but also cosmetic deformity. Reconstruction of maxillary defects remains the most challenging endeavor for plastic surgeons. The anterolateral thigh free flap has several advantages to becoming the best material to reconstruct maxillofacial defects. This report has introduced some results of reconstruction defects after surgical resection of the nasal cavity and paranasal sinus cancers with the anterolateral thigh free flap.

**Keywords:** Nasal cavity and paranasal sinus cancer, anterolateral thigh, chimeric flap

## 1. ĐẶT VẤN ĐỀ

Ung thư mũi xoang (UTMX) là khối u ác tính xuất phát từ hốc mũi và các xoang

chánh mũi gồm: xoang sàng, xoang hàm, xoang bướm, xoang trán. Đây là loại ung thư ít gặp (tỉ lệ 1:100000 dân), chiếm 3% bệnh lý khối u vùng đầu cổ [1].

Phương pháp điều trị phẫu thuật là chủ yếu, có tầm quan trọng trong việc lấy sạch bệnh tích, kiểm soát tái phát tại chỗ và di căn xa.

---

Chịu trách nhiệm: Dương Minh Hải; Bộ môn Phẫu thuật tạo hình, thẩm mỹ và tái tạo, Học viện Quân y.  
Email: bshaitm@gmail.com  
Ngày nhận bài: 16/10/2022; Ngày phản biện: 17/1/2023; Ngày duyệt bài: 20/1/2023  
<https://doi.org/10.54804/yhthvb.5.2022.171>

Sau phẫu thuật rộng rãi lấy bỏ khối ung thư, gây tổn khuyết tổ chức lớn, nhiều vị trí. Yêu cầu phải che phủ tổn khuyết để liền thương, tái tạo, phục hồi chức năng và thẩm mỹ cho bệnh nhân.

Trước đây, việc không thể che phủ tổn khuyết dự kiến sau phẫu thuật cắt khối ung thư mũi xoang gây rất nhiều thách thức cho việc phẫu thuật và điều trị ung thư.

Vạt đùi trước ngoài (ĐTĐN) là vạt được sử dụng phổ biến để tạo hình che phủ các tổn khuyết lớn vùng đầu cổ, cho phép che phủ một thì ngay sau phẫu thuật sau cắt khối ung thư mũi xoang [2].

Mục tiêu của nghiên cứu này là đánh giá kết quả tạo hình khuyết tổ chức sau phẫu thuật ung thư mũi xoang bằng vạt đùi trước ngoài tự do.

## 2. ĐỐI TƯỢNG VÀ PHƯƠNG PHÁP NGHIÊN CỨU

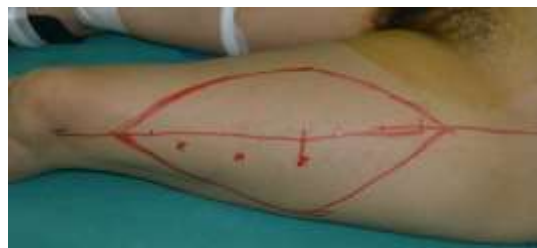### 2.1. Đối tượng nghiên cứu

Nghiên cứu tiến cứu được thực hiện trên 15 bệnh nhân, không phân biệt tuổi, giới, 15 bệnh nhân được phẫu thuật tạo hình che phủ khuyết tổ chức sau phẫu thuật ung thư mũi xoang bằng vạt đùi trước ngoài tự do tại Bệnh viện Hữu nghị Việt Đức từ tháng 1/2020 đến 5/2022.

### 2.2. Phương pháp nghiên cứu

#### 2.2.1. Đánh giá đặc điểm lâm sàng

Tiến hành khám, đánh giá toàn trạng của bệnh nhân và phân loại, kích thước khối ung thư, dự kiến diện tổn khuyết sau cắt khối ung thư, xác định phương pháp sử dụng, kích thước vạt ĐTĐN, nguồn mạch sẽ sử dụng nơi nhận vạt, cách đóng nơi cho vạt. Lên kế hoạch các bước phẫu thuật.



Hình 1: Đánh dấu các mốc giải phẫu, xác định vị trí nhánh xuyên vạt ĐTĐN trên da

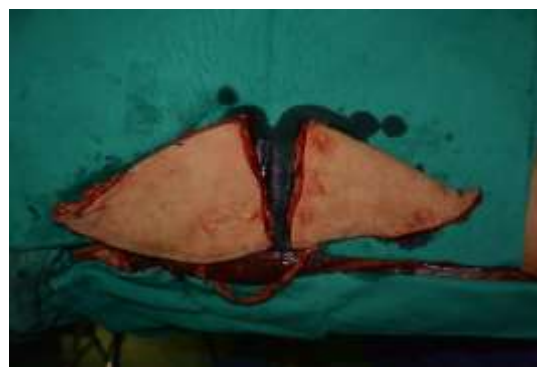#### 2.2.2. Phương pháp phẫu thuật

Tiến hành song song 2 kíp phẫu thuật.

##### Kíp 1: Bóc vạt

Bóc vạt tìm các nhánh xuyên: Rạch da bờ trong vạt, tới trên lớp cân đùi. Rạch qua lớp cân, bộc lộ rãnh giữa cơ rộng ngoài và cơ thẳng đùi. Tìm cuống mạch nằm trong vách gian cơ. Bảo tồn tối đa các nhánh mạch xuyên.

Thiết kế dạng vạt: Đầu tiên đánh giá đặc điểm nhánh xuống, đặc điểm mạch xuyên ra da và mạch bên nuôi cơ, kết hợp với đặc điểm tổn thương và yêu cầu cần tạo hình ta sẽ thiết kế vạt ĐTĐN dạng nào sao cho phù hợp. Diện tổn khuyết thông ra 2 vị trí xa nhau được che phủ bằng vạt ĐTĐN dưới dạng vạt chùm bao gồm 2 đảo da từ hai nhánh xuyên xuất phát từ cùng một nhánh xuống.

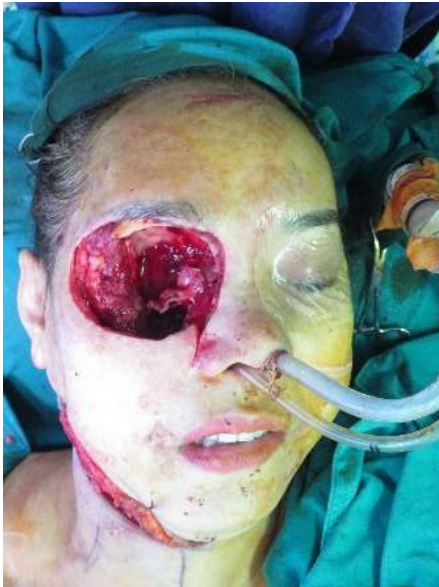

Hình 2: Vạt ĐTĐN dạng chùm chia 2 đảo da

**Cắt cuống vạt:** Thắt và cắt nhánh xuống của động mạch mũ đùi ngoài ở đầu xa, bảo vệ nhánh mạch xuyên nuôi vạt (chỉ cắt cuống vạt sau khi đã chuẩn bị tốt đầu mạch nơi nhận, chuẩn bị nối mạch).

### **Kíp 2: Chuẩn bị nơi nhận**

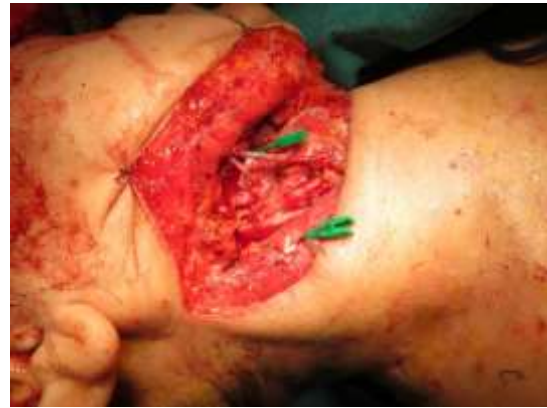**Chuẩn bị nền nhận:** Sau khi lấy bỏ khối tổ chức ung thu với rìa cắt đảm bảo an toàn, sinh thiết tức thì diện tổ chức xung quanh cho kết quả tế bào ác tính (-), cầm máu, làm sạch tổn thương.



**Hình 3: Sau cắt khối UTMX xâm lấn toàn bộ các thành ổ mắt**

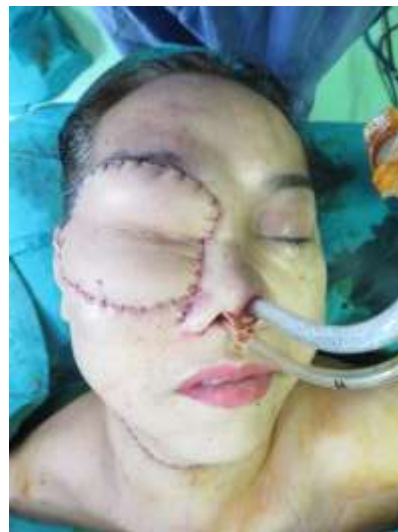Bộc lộ đầu động mạch và tĩnh mạch nơi nhận vạt. Thường hay dùng là động mạch, tĩnh mạch mặt, đôi khi là động mạch, tĩnh mạch thái dương nông. Nếu cần có thể nối thêm tĩnh mạch cổ nông, nhánh tĩnh mạch cảnh trước.

**Chuyển vạt đến nơi nhận:** khâu cố định vạt tạm thời bằng một vài mối khâu da. Nối mạch: tiến hành nối ĐM, TM của vạt với mạch nơi nhận kiểu tận - tận dưới kính hiển vi phẫu thuật bằng chỉ Prolen 9.0 hoặc 10.0.



**Hình 4: Nối mạch cuống vạt với động, tĩnh mạch mặt bằng vi phẫu thuật**

Kiểm tra, cầm máu kĩ. Đặt dẫn lưu dưới vạt, dẫn lưu vùng đùi trước ngoài. Khâu đóng vết mổ (nơi cho vạt: Đóng kín trực tiếp hoặc ghép da bổ sung, nơi nhận vạt: đóng da thừa 1 lớp).



**Hình 5: Khâu đóng vết mổ**

### **2.3. Các chỉ tiêu đánh giá**

**Kết quả gần:** Đánh giá sau phẫu thuật < 3 tháng

Chúng tôi đánh giá dựa trên các tiêu chí sức sống của vạt, mức độ che phủ, liền thương vết mổ, liền thương nơi cho vạt,

mà đưa ra 4 mức độ kết quả tốt, khá, trung bình và kém.

**Kết quả xa:** Đánh giá sau phẫu thuật  $\geq$  3 tháng

Chúng tôi đánh giá dựa trên các tiêu chí tại nơi cho vạt: Tính chất sẹo, khả năng vận động; tại nơi nhận vạt: Tính chất da (được khảo sát dựa trên màu sắc và độ dày của mô tạo hình, lông trên vạt), hình thức cơ quan tạo hình (tính chất sẹo, mức độ co kéo mô mềm xung quanh, mức độ hài hoà với các vùng da lành xung quanh, hình dáng cơ quan được tạo hình), mức độ hài lòng của bệnh nhân; mà đưa ra 4 mức độ kết quả tốt, khá, trung bình và kém.

### 3. KẾT QUẢ

**Bảng 1. Phân loại kết quả gần**

Kết quả	Số lượng	Tỷ lệ %
Kém	0	0
Trung bình	0	0
Khá	1	6,67
Tốt	14	93,33
Tổng	15	100

Nghiên cứu của chúng tôi có kết quả gần: Tốt chiếm 93,33% (14), Khá chiếm 6,67% (1), không có kết quả trung bình, kém.

**Bảng 2. Phân loại kết quả xa**

Kết quả	Số lượng	Tỷ lệ %
Kém	0	0
Trung bình	0	0
Khá	9	60
Tốt	6	40
Tổng	15	100

Nghiên cứu của chúng tôi có kết quả xa: Tốt chiếm 40% (6), Khá chiếm 60% (9), không có kết quả trung bình, kém.

## 4. BÀN LUẬN

### 4.1. Cơ sở lựa chọn vạt

Do vị trí và cấu trúc giải phẫu vùng mũi xoang vừa phức tạp vừa ở sâu trong khối xương sọ, các triệu chứng thường biểu hiện bệnh cảnh giống như viêm mũi xoang nên dễ nhầm lẫn, chẩn đoán sớm thường khó khăn. Vì thế bệnh nhân thường đến muộn, khối ung thư xâm lấn nhiều và ảnh hưởng xấu đến kết quả điều trị. Phẫu thuật lấy khối ung thư là phương pháp điều trị chủ yếu, phụ thuộc vào vị trí của khối u, kích thước khối u. Khi khối u còn khu trú thì phẫu thuật rộng lấy bỏ tổn thương. Khi khối u lan rộng cần phẫu thuật cắt bỏ rộng rãi vùng tổn thương.

Khối u xâm lấn nhiều vào các thành phần như vòm miệng cứng, cung răng, thành, hốc mũi, sàn ổ mắt, ổ mắt, gò má. Một số trường hợp khối u tăng trên hoặc tăng giữa đã lan tràn nhiều vào hốc mắt đòi hỏi phải nạo vét hốc mắt.

Nếu phẫu thuật rộng rãi triệt để khối ung thư với rìa cắt đảm bảo không còn tổ chức ác tính, diện tổn khuyết sau phẫu thuật ung thư mũi xoang rất lớn, không gian ba chiều thông ra ngoài mặt, khoang mũi, khoang miệng, ổ mắt...

Trước đây, việc không thể che phủ tổn khuyết dự kiến sau phẫu thuật cắt khối u ác tính gây rất nhiều thách thức cho việc phẫu thuật và điều trị ung thư.

Vạt ĐTN tự do cho diện tích che phủ lớn, cuống mạch vạt dài, hằng định, linh hoạt trong thiết kế sử dụng. Vạt ĐTN có thể làm mỏng, gấp nếp, chia thành các đảo da dạng vạt chùm, cấp máu rất tốt, hạn chế nguy cơ nhiễm trùng.

Đối với vạt cơ thái dương, vạt cũng được sử dụng cho tạo hình tái tạo các tổn khuyết vùng khóp thái dương hàm, gò má,

ổ mắt. Estellés Ferriol và cộng sự vào năm 2005 cho ý kiến rằng vật thái dương dễ kiểm soát hơn các vật tự do nổi mạch vi phẫu và khá an toàn do mạch nuôi cấp máu lớn [3]. Tuy nhiên khả năng xoay vật rất hạn chế, không tới được đường giữa. Vật cân cơ thái dương sử dụng trong phục hồi các khuyết hồng sau cắt ung thư khoang miệng có tính an toàn và đáng tin cậy, nhưng kèm theo việc bị hõm thái dương, nguy cơ đường hầm chèn cuống vật, kèm theo thay đổi hoạt động ăn nhai [4].

Vật bả vai cũng có thể cung cấp nguồn xương tốt cho việc tái tạo sau cắt xương hàm trên toàn bộ, nhưng quy trình thiết kế vật của nó đòi hỏi nhiều kỹ thuật hơn. Nhược điểm của vật này là cuống vật hạn chế, hướng xoay của vật rất khó đặt vào trong cấu trúc tầng mặt giữa. Hơn nữa, không thể bóc vật bằng cách tiếp cận 2 kíp phẫu thuật vì cần phải thay đổi vị trí [2].

So với vật xương mác tự do, việc cung cấp một đoạn xương dài (khoảng 25cm), nhìn chung không là một xương ảnh hưởng lớn đến khả năng chịu trọng lượng cơ thể và có thể chia thành các đoạn nhỏ hơn để tái tạo theo độ cong của cung xương hàm trên. Có thể cho phép đặt vật liệu implant răng sau phẫu thuật. Vật còn dùng cho tái tạo xương hàm trên và sàn ổ mắt [5]. Tuy nhiên tổ chức da che phủ không được nhiều, khả năng che phủ, độ mềm hạn chế.

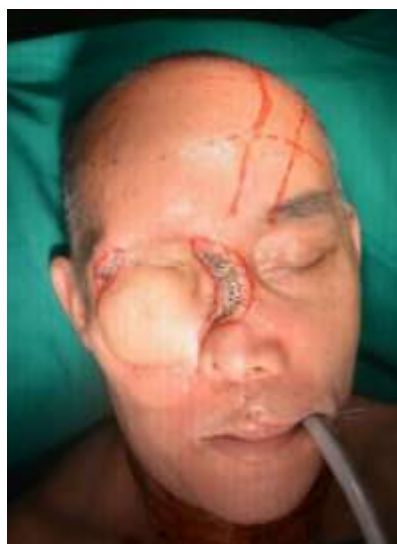#### 4.2. Theo dõi, biến chứng, xử trí

Ngay trong phẫu thuật, vật sau khi được nối cuống mạch, chúng tôi theo dõi tình trạng tưới máu vật qua màu sắc vật, chảy máu mép vật, ứ trệ tĩnh mạch. Doppler và đánh dấu vùng nối cuống mạch về phía vật trước và sau khi khâu đóng vết mổ vùng nhận vật. Vùng cho vật được cầm

máu kĩ, đặt dẫn lưu, băng ép chặt vừa, kiểm tra hồi lưu mạch đầu chi. Đánh giá sau phẫu thuật, toàn trạng bệnh nhân (mạch, huyết áp, hô hấp, công thức máu...); tình trạng vùng cho vật, vùng cho da ghép (nếu có); theo dõi vật: doppler 60 phút/lần trong 48h đầu, 6 lần/ngày trong 5 ngày tiếp theo và 1 lần/ngày từ ngày thứ 7 đến khi ra viện (màu sắc, hồi lưu, nhiệt độ) qua điểm đánh dấu nối cuống mạch và phần monitor vật da.

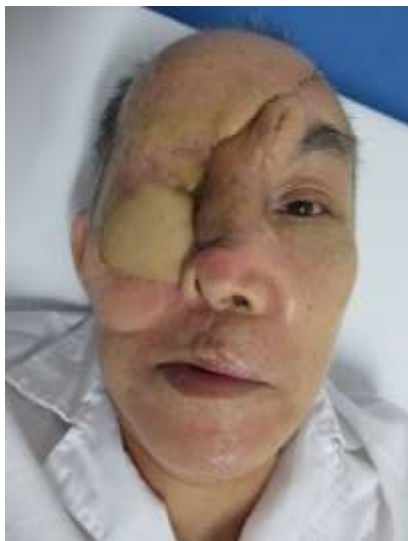Chúng tôi tổng hợp các biến chứng sớm gồm hoạt tử vật, liền vết mổ thứ kỳ, chảy máu cần phải can thiệp, nhiễm khuẩn. Trong nghiên cứu của chúng tôi có 1 trường hợp biến chứng trong tổng số 15 trường hợp. Biến chứng là liền vết mổ thứ kỳ. Không ghi nhận biến chứng hoại tử vật, chảy máu phải can thiệp, nhiễm khuẩn.

Trải qua rất nhiều năm thực hiện các kĩ thuật vi phẫu, chúng tôi đã rút ra được rất nhiều kinh nghiệm, ngày càng cải thiện quy trình và kĩ năng vi phẫu thuật. Các trang thiết bị đầy đủ cũng góp phần giảm thiểu được các biến chứng này.



**Hình 6: Mép vết mổ vùng nhận vật không liền, lộ mesh titan**

Đối với trường hợp không liền vết mổ, lộ mesh titanium, chúng tôi tiến hành làm sạch, cắt bỏ vùng xơ rìa mép vết mổ, tạo hình vạt da trán đối bên che phủ tổn khuyết. Sau che phủ bổ sung, vết mổ liền tốt.



**Hình 7: Sau phẫu thuật che phủ bổ sung bằng vạt da trán 1 tuần**

Theo Qian Sun và cộng sự (2021) nghiên cứu kết quả xa sử dụng mesh titanium cá nhân hóa cho tạo hình sàn ổ mắt sau cắt xương hàm trên. Nghiên cứu 66 bệnh nhân, thời gian theo dõi trung bình 24,8 tháng, 10 ca không đạt yêu cầu thẩm mỹ, lộ mesh titanium 6 ca (9,1%). 6 bệnh nhân bị lộ mesh titan đã trải qua cuộc phẫu thuật thứ 2, nhưng lộ mesh tái phát xảy ra ở 2 bệnh nhân do không đủ độ che phủ của mô mềm [6]

#### 4.3. Kết quả gần

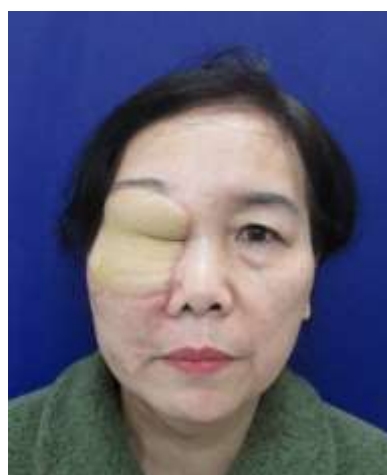Nghiên cứu của chúng tôi đánh giá kết quả gần với thời gian theo dõi trong vòng 3 tháng sau phẫu thuật có kết quả tốt chiếm 93,33% (14), kết quả khá chiếm 6,67% (1), không có kết quả trung bình, kém. Tất cả 15 trường hợp, vạt đều sống hoàn toàn, che phủ đủ, nơi cho vạt liền thương thì đầu

tốt. Riêng về liền vết mổ, có 1 trường hợp liền thương thì hai.

Theo Dương Mạnh Chiến (2019) nghiên cứu đặc điểm giải phẫu và ứng dụng lâm sàng của vạt đuôi trước ngoài tự do dạng chùm, đánh giá kết quả gần, sức sống của vạt chùm và vạt đơn, theo nghiên cứu của trong 37 vạt đuôi trước ngoài dạng chùm được sử dụng thì 30 vạt sống hoàn toàn (chiếm 81,1%), 3 vạt bị hoại tử 1 phần chiếm 8,1% 4 vạt bị hoại tử hoàn toàn chiếm 10,8%. Trong 75 vạt đơn thì có 64 vạt sống hoàn toàn (chiếm 85,4%), 1 vạt đơn bị hoại tử 1 phần và 10 vạt đơn bị hoại tử hoàn toàn. Kết quả liền thương nơi cho có 29 trường hợp liền thương thì đầu, 6 trường hợp liền thương thì 2 sau một thời gian chăm sóc, 2 trường hợp bị biến chứng nặng nơi cho là hoại tử một phần cơ đuôi và chậm liền thương [7].

#### 4.4. Kết quả xa

Nghiên cứu của chúng tôi đánh giá kết quả xa với thời gian theo dõi sau phẫu thuật  $\geq 3$  tháng có kết quả tốt chiếm 40% (6), khá chiếm 60% (9), không có kết quả trung bình, kém.



**Hình 8: Bệnh nhân khám lại 6 tháng sau phẫu thuật**

Vạt ĐTN có rất nhiều ưu điểm thích hợp tạo hình cho vùng hàm mặt. Tuy nhiên, chúng tôi nhận thấy vạt có tổ chức da mỡ, da mỡ - cân vùng đùi có màu sắc, độ dày tương đối khác biệt so với vùng mặt. Bệnh nhân sau phẫu thuật rất khó hài lòng tuyệt đối với kết quả sau cắt khối ung thư mũi xoang (gây thay đổi lớn đến chức năng và thẩm mỹ, mặc dù đã được tái tạo tổn khuyết bằng vạt ĐTN) mà phần lớn bệnh nhân chấp nhận với kết quả đạt được.

Theo Nguyễn Thị Kiều Thơ (2015), khi sử dụng vạt đùi trước ngoài để tạo hình cho những tổn thương mất chất phức tạp vùng mũi mặt cho kết quả tạo hình rất tốt trong 2 trường hợp, kết quả tốt trong 5 trường hợp và kết quả trung bình trong 3 trường hợp [8].

## 5. KẾT LUẬN


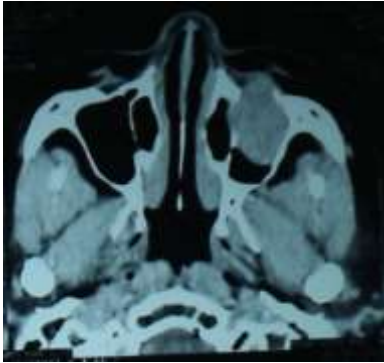



Tổn khuyết sau phẫu thuật ung thư mũi xoang thường có kích thước lớn, phức tạp. Vạt đùi trước ngoài tự do có nhiều ưu điểm: Cho diện tích che phủ lớn, cuống mạch vạt dài, hằng định, linh hoạt trong thiết kế sử dụng, cho phép che phủ một thì ngay sau phẫu thuật sau cắt khối ung thư mũi xoang, giúp phục hồi chức năng, thẩm mỹ cho bệnh nhân.

## TÀI LIỆU THAM KHẢO

1. **Sharma D, Sharma N, Sharma V. (2019)** *Sinonasal cancers: diagnosis and management*. IntechOpen London, UK.
2. **Chen S-H, Kuo Y-L, Chang T-Y, Lee Y-C. (2020)** Use of Anterolateral Thigh Flap and Fibula Flap in Oncologic Maxillary Reconstruction: An Algorithm Approach. *Annals of plastic surgery*, 84(1S): S17-S25.
3. **Ferriol JE, Llatas MC, Ramírez MF, Mollá CL, Granel NB, Galofre JD. (2005)** Colgajo miofascial del músculo temporal: descripción de la técnica y resultados en nuestros pacientes. *Acta Otorrinolaringológica Española*, 56(6):257-260.
4. **Nguyen HL, Tran XP. (2021)** Temporalis muscle flap for the immediate reconstruction of oral defects after oncologic resection. *Case Reports in Oncology*, 14(1):573-579.
5. **Mittal G, Agarwal A, Kataria G. (2018)** Flaps for Oral and Maxillofacial Reconstruction: Review of Literature and a Clinical Guide to the Clinicians. *Asian Journal of Oncology*, 4(02):037-042.
6. **Sun Q, Soh HY, Zhang Wb, et al. (2021)** Long-term Effect of Individualized Titanium Mesh in Orbital Floor Reconstruction After Maxillectomy. *The Laryngoscope*, 131(10):2231-2237.
7. **Dương Mạnh Chiến. (2019)** *Nghiên cứu đặc điểm giải phẫu và ứng dụng lâm sàng của vạt đùi trước ngoài tự do dạng chùm*: Luận văn NCS, Đại học Y Hà Nội; 2019.
8. **Nguyễn Thị Kiều Thơ. (2015)** *Sử dụng vạt đùi trước ngoài trong tạo hình vùng mũi mặt*. Luận án NCS, Đại học Y Dược TP HCM; 2015.






## MỘT SỐ HÌNH ẢNH MINH HỌA

## 1. Bệnh nhân: Nguyễn Thị T, 66T, số bệnh án: 2100096862

	
<b>Hình 1.1: BN Trước PT</b>	<b>Hình 1.2: CLVT trước PT</b>
	
<b>Hình 1.3: Xác định vị trí mạch xuyên trên da vật ĐTN</b>	<b>Hình 1.4: Tổn khuyết sau cắt khối UTMX</b>
	
<b>Hình 1.5: BN khám lại sau 5 tháng</b>	



**2. Bệnh nhân: Nguyễn Thị T, 53T, số bệnh án: 2100118202**

	
<b>Hình 2.1: BN Trước PT</b>	<b>Hình 2.2: CLVT trước PT</b>
	
<b>Hình 2.3: Xác định vị trí mạch xuyên trên da vật ĐTN</b>	<b>Hình 2.4: Tồn khuyết sau cắt khối UTMX</b>
	
<b>Hình 2.5: BN khám lại sau PT 6 tháng</b>	