

ĐÁNH GIÁ MÔ HÌNH VẾT LOÉT DA MẠN TÍNH TRÊN CHUỘT CỔNG TRẮNG BẰNG DOXORUBICIN

Ngô Minh Đức¹, Chu Anh Tuấn¹, Đỗ Xuân Hai²,
Lê Ánh Nguyệt², Phạm Thị Huế¹, Trương Minh Tuấn³

¹Bệnh viện Bông Quốc gia Lê Hữu Trác

²Học viện Quân y

³Bệnh viện Y học cổ truyền Quân đội

TÓM TẮT

Mục tiêu: Đánh giá quá trình gây mô hình và đặc điểm của vết thương da mạn tính trên chuột cống trắng bằng cách tiêm Doxorubicin trong da với liều khác nhau để tối ưu hóa mô hình trước khi đánh giá hiệu quả của các phương pháp điều trị.

Đối tượng và phương pháp: Chuột cống trắng trọng lượng 170 - 250 gram được tiêm trong da 2 bên lưng Doxorubicin nồng độ 2mg/ml với các liều 0,2mg, 0,5mg và 1mg tại 3 vị trí khác nhau bụng dưới, sau vai và sau tai. Sau khi vết loét da đạt tối đa, tạo vết thương cắt da hình tròn đường kính 10mm.

Kết quả: 100% đạt hiệu quả hình thành loét da. Ở các liều tiêm 0,2mg, 0,5mg và 1mg thời gian xuất hiện tổn thương lần lượt là $3,89 \pm 0,74$ ngày, $3,44 \pm 0,50$ ngày và $3,29 \pm 0,70$ ngày; thời gian tổn thương đạt mức tối đa lần lượt là $7,00 \pm 0,82$ ngày, $11,50 \pm 1,12$ ngày và $15,50 \pm 0,96$ ngày. Thời gian liền vết thương sau tạo vết loét lần lượt là $12,5 \pm 2,18$ ngày, $23,25 \pm 2,33$ ngày và $58,00 \pm 7,65$ ngày. Ở liều tiêm 0,5mg và 1mg tổn thương có hình ảnh viêm mạn tính đặc trưng trên xét nghiệm mô bệnh học.

Kết luận: Gây mô hình vết loét da mạn tính trên chuột cống trắng bằng cách tiêm trong da Doxorubicin (2mg/ml) nên lựa chọn liều lượng tiêm: 0,5 - 1mg (0,25ml - 0,5ml)/vị trí tiêm, tại 1 vị trí sau chân trước.

Từ khóa: Vết thương da mạn tính, mô hình chuột, Doxorubicin, thực nghiệm

ABSTRACT

Objectives: Evaluate the characteristics and standards of chronic skin ulcers in rat models by injecting derma with different doses of Doxorubicin to select an appropriate model before evaluating the effectiveness of treatment methods.

Chịu trách nhiệm: Ngô Minh Đức, Bệnh viện Bông Quốc gia Lê Hữu Trác

Email: yducqy@gmail.com

Ngày gửi bài: 16/7/2024 ; Ngày nhận xét: 08/8/2024; Ngày duyệt bài: 26/8/2024

<https://doi.org/10.54804/>

Subjects and methods: Wistar rats (170 - 250 grams) were injected intradermally on both sides of the back with Doxorubicin (at a concentration of 2mg/ml) in doses of 0.2mg, 0.5mg, and 1mg at 3 different locations in the lower abdomen: Behind the shoulders and the ears. After the skin ulcer reaches its maximum, create a circular cut wound with a diameter of 10mm.

Results: 100% effective in forming skin ulcers. At injection doses of 0.2mg, 0.5mg and 1mg, the time for lesions to appear is 3.89 ± 0.74 days, 3.44 ± 0.50 days and 3.29 ± 0.70 days, respectively; The time to maximum damage was 7.00 ± 0.82 days, 11.50 ± 1.12 days and 15.50 ± 0.96 , respectively. The wound healing time after ulcer creation was 12.5 ± 2.18 days, 23.25 ± 2.33 days and 58.00 ± 7.65 days, respectively. At injection doses of 0.5 mg and 1 mg, the lesions had characteristic chronic inflammation on histopathological testing.

Conclusion: To induce a model of chronic skin ulcers in rats by intradermal injection of Doxorubicin (2mg/ml), the injection dosage should be chosen: 0.5 - 1mg (0.25ml - 0.5ml)/site. Injection, at a location behind the front leg.

Keywords: Chronic skin wound, rat model, doxorubicin, in vivo

1. ĐẶT VẤN ĐỀ

Một vết thương được coi là mãn tính nếu nó không bắt đầu lành sau 4 đến 12 tuần mặc dù đã được điều trị do bị rối loạn 4 giai đoạn liền thương thông thường, biểu hiện quá trình viêm liên tục, nhiễm trùng dai dẳng và hoại tử [1]. Ngày nay, cùng với sự gia tăng của tuổi thọ và nhiều bệnh lý nội khoa, vết thương da mãn tính xuất hiện ngày càng nhiều, các nguyên nhân phổ biến nhất gồm: Loét tỳ đờ, loét do bệnh lý mạch máu, loét bàn chân do đái tháo đường, loét do xạ trị, hoặc truyền hóa chất chống ung thư,... là một thách thức lớn trong điều trị lâm sàng. Mô hình in vivo vẫn là mô hình dự đoán tốt nhất để nghiên cứu quá trình liền vết thương; cho phép mô tả thực tế vết thương và từ đó đánh giá hiệu quả các phương pháp điều trị [3].

Trên thế giới có nhiều nghiên cứu gây mô hình vết thương da mãn tính thực nghiệm như: mô hình vết loét tai thỏ do thiếu máu cục bộ, mô hình vạt da thiếu máu cục bộ ở lợn, mô hình vết loét da trên

chuột bị đái tháo đường... tuy nhiên không có mô hình nào là tối ưu do chi phí tốn kém, tính khả thi thấp, chịu ảnh hưởng của các yếu tố di truyền... [4].

Tại Việt Nam, nghiên cứu gây mô hình vết thương da mãn tính trên thực nghiệm vẫn còn hạn chế, chủ yếu tiến hành dựa theo phương pháp của Rudolph R (1979) với những loài động vật nghiên cứu và liều tiêm Doxorubicin khác nhau [5], [6], [7]. Vết thương tạo ra từ phương pháp này được nhận định là mô phỏng sát nhất vết loét mãn tính do nguyên nhân mạch máu - nguyên nhân hay gặp nhất trên thực tế; có thời gian liền chậm và hình ảnh mô bệnh học gần tương tự vết thương da mãn tính ở người [3]. Tuy nhiên chưa có báo cáo nào đánh giá về quá trình gây mô hình, đặc điểm tổn thương tạo ra một cách đầy đủ, toàn diện.

Do đó, trong phạm vi đề tài này, chúng tôi tập trung nghiên cứu quá trình tạo vết thương, các đặc điểm diễn biến đại thể và vi thể của vết thương da mãn tính trên chuột cống trắng bằng cách tiêm

Doxorubicin với liều và vị trí khác nhau, nhằm tối ưu hóa mô hình cho các thiết kế nghiên cứu trước khi đánh giá hiệu quả của các phương pháp điều trị.

2. ĐỐI TƯỢNG VÀ PHƯƠNG PHÁP NGHIÊN CỨU

2.1. Đối tượng nghiên cứu

Chuột cống trắng Wistar trưởng thành, khỏe mạnh, không phân biệt giống, trọng lượng 170 - 250 gram, được nuôi trong điều kiện nhiệt độ phòng 25 độ C (\pm 3 độ C), độ ẩm tương đối 30 - 70%, ánh sáng nhân tạo 12 giờ sáng/12 giờ tối; ăn thức ăn tiêu chuẩn, uống nước tự do. Động vật được nuôi trong điều kiện trên trong 5 ngày trước khi làm thí nghiệm (theo OECD 4020 2017).

2.2. Phương pháp nghiên cứu

- Nghiên cứu mô tả, cắt ngang, tiến cứu có đối chứng.

- Xác định cỡ mẫu sử dụng công thức tính (ANOVA một chiều) [2]: $n = DF/k + 1$, với DF từ 10 - 20, $k = 9$ (số nhóm) ta chọn $n = 3$. Theo đó, cỡ mẫu là 27 chuột, phân 3 nhóm chính mỗi nhóm 9 con, mỗi nhóm phân 3 nhóm nhỏ, mỗi nhóm 3 con.

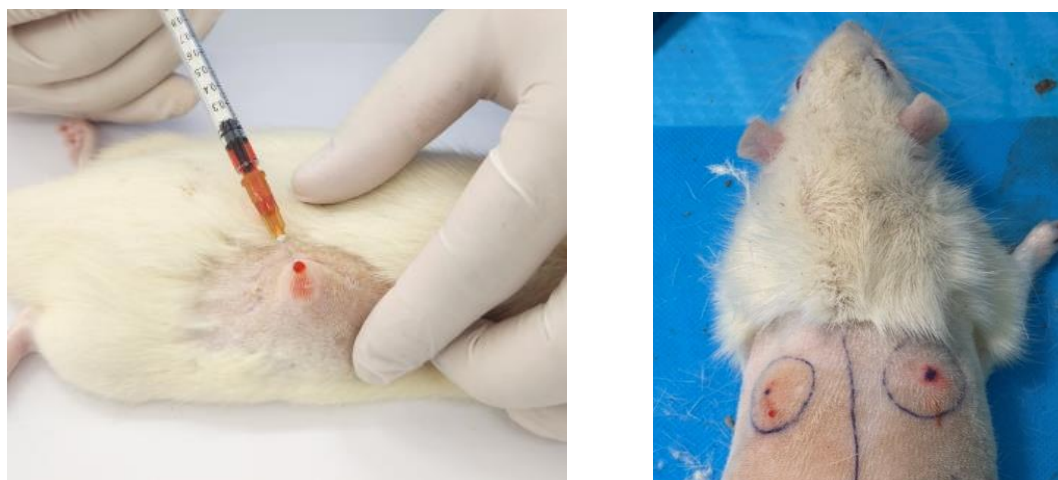
* Thiết kế nghiên cứu

+ Chuột được cạo sạch lông, gây mê bằng tiêm bắp Ketamine (75mg/kg) và Xylazine (15mg/kg).

+ Theo nghiên cứu của Rudolph R [3], chúng tôi thiết kế mô hình tạo vết thương cho chuột. Các nhóm chuột được tiêm trong da Doxorubicin (nồng độ 2mg/ml) với liều và vị trí khác nhau (theo bảng 2.1), sau đó khi tổn thương loét/hoại tử da đạt tối đa (theo dõi tiếp 2 ngày nếu hoại tử không tiến triển) thì tạo vết thương cắt da đến lớp cân dạng hình tròn đường kính 10mm. Thay băng hàng ngày, đắp gạc tẩm nước muối sinh lý vô trùng cho đến khi liền vết thương.

Bảng 2.1. Phân nhóm chuột theo liều tiêm và vị trí tiêm

Nhóm	n	Liều tiêm	Vị trí tiêm
1.1	3	0,2mg (0,1ml)	1 bên lưng (bên phải) sau tai 2cm
1.2	3	0,2mg (0,1ml)	1 bên lưng (bên phải) sau bả vai 2cm
1.3	3	0,2mg (0,1ml)	1 bên lưng (bên phải) vùng bụng dưới, trước đùi 3 cm
2.1	3	0,5 mg (0,25ml)	2 bên lưng sau tai 2cm
2.2	3	0,5 mg (0,25ml)	2 bên lưng sau bả vai 2cm
2.3	3	0,5 mg (0,25ml)	2 bên lưng vùng bụng dưới, trước đùi 3 cm
3.1	3	1mg (0,5ml)	2 bên lưng sau tai 2cm
3.2	3	1mg (0,5ml)	2 bên lưng sau bả vai 2cm
3.3	3	1mg (0,5ml)	2 bên lưng vùng bụng dưới, trước đùi 3 cm
Tổng	n = 27	* Với nhóm 1, chỉ tiêm Doxorubicin trong da ở 1 bên lưng tạo vết thương da mạn tính, bên còn lại tại ngày cắt hoại tử thì tạo vết thương cắt da cấp tính để so sánh.	



Hình 2.1: Tiêm trong da Doxorubicin gây mô hình vết thương da mạn tính trên chuột Wistar tại vùng lưng đối xứng 2 bên cột sống cách bả vai khoảng 1,5 - 2cm, (nhóm 2)

*** Chỉ tiêu nghiên cứu**

- Đánh giá toàn trạng động vật: Thần kinh, ăn uống, bài tiết, lông, mắt, cân nặng, nhiệt độ toàn thân.

- Đánh giá quá trình gây vết loét da mạn tính: Tỷ lệ hiệu quả (xuất hiện tổn thương), thời gian bắt đầu xuất hiện tổn thương, thời gian tổn thương đạt mức tối đa (là thời điểm diện tích đại thể vết thương, vết loét không tiến triển tăng thêm diện tích tổn thương), kích thước hoại tử/loét tối đa. Nếu có trường hợp tử vong thì lấy tim, phổi, gan, thận của chuột làm xét nghiệm giải phẫu bệnh.

- Đánh giá đặc điểm tổn thương đại thể của vết loét da mạn tính:

+ Đặc điểm tổn thương: Loét, ban đỏ, sần cứng.

+ Đo kích thước tổn thương: Tại các thời điểm 2 ngày, 4 ngày, ngày tổn thương đạt đỉnh sau tiêm Doxorubicin, hàng tuần sau tạo vết thương cắt da: 14 ngày, 28 ngày và 50 ngày, phân tích bằng phần mềm ImageJ 1.8.0.

- Xét nghiệm máu: Huyết học, sinh hóa máu với chỉ số glucose, ure, creatinin, protein toàn phần, albumin, GOT và GPT.

- Đánh giá đặc điểm tổn thương vi thể bằng của vết loét da mạn tính: Sinh thiết vết loét tại ranh giới giữa vùng tổn thương và vùng da lành bằng dụng cụ punch đường kính 3mm vào thời điểm cắt da, sau cắt da 7 ngày và sau cắt da 14 ngày. Mẫu sinh thiết được cố định bằng Formaldehyd 10%, đúc trong paraffin, cắt lát 4 - 6µm trên microtom, đặt trên lam kính và nhuộm HE (Hematoxylin - Oesin). Đọc tiêu bản trên kính hiển vi quang học ở các độ phóng đại khác nhau. Đánh giá tình trạng hoại tử, thâm nhiễm tế bào viêm, tăng sinh nguyên bào sợi, tăng sinh mạch, tăng sinh biểu mô.

- Giải phẫu bệnh 2/3 số động vật khi vết thương khỏi bệnh hoặc khi động vật tử vong, lấy tim, phổi, gan, thận của chuột làm xét nghiệm giải phẫu bệnh.

*** Xử lý số liệu:** Số liệu được phân tích kết quả bằng phần mềm SPSS 21.0. Dữ liệu số được trình bày dưới dạng trung bình \pm độ lệch chuẩn. So sánh giá trị trung

bình của từng nhóm bằng kiểm định ANOVA một chiều nếu dữ liệu của mỗi nhóm có phân phối chuẩn và có phương sai bằng nhau. Nếu phân phối không

chuẩn, sử dụng test Kruskal Wallis-Mann Whitney U phi tham số. Giá trị $p < 0,05$ được coi là có ý nghĩa thống kê.

3. KẾT QUẢ

3.1. Đánh giá quá trình gây mô hình vết loét da mạn tính bằng Doxorubicin trên chuột cống trắng

Bảng 3.1. Đặc điểm chung quá trình gây mô hình vết loét da mạn tính bằng Doxorubicin

Đặc điểm	Nhóm tiêm 0,1 ml (n = 9)	Nhóm tiêm 0,25 ml (2 bên) (n = 9)	Nhóm tiêm 0,5 ml (2 bên) (n = 9)	p
Cân nặng (g)	152,33 ± 35,14	180,67 ± 51,46	176,78 ± 29,28	> 0,05
Hồng cầu (T/l)	7,66 ± 0,97	7,84 ± 0,84	7,49 ± 0,77	> 0,05
Bạch cầu (G/l)	13,33 ± 4,1	12,01 ± 5,34	15,32 ± 4,27	> 0,05
Tiểu cầu (G/l)	314,73 ± 252,78	566,00 ± 195,05	482,56 ± 123,22	> 0,05
Glucose (mmol/l)	9,19 ± 1,28	9,64 ± 1,48	9,38 ± 0,72	> 0,05
Ure (mmol.l)	5,11 ± 0,93	5,41 ± 0,99	4,85 ± 0,99	> 0,05
Creatinin (mcmol/l)	40,44 ± 4,92	42,94 ± 6,98	43,07 ± 5,94	> 0,05
GOT (U/l)	134,00 ± 34,79	160,00 ± 34,56	131,63 ± 23,42	> 0,05
GPT (U/l)	141,33 ± 18,18	139,89 ± 39,72	128,69 ± 22,95	> 0,05
Protein (g/l)	56,94 ± 2,00	50,88 ± 13,79	52,95 ± 7,16	> 0,05
Albumin (g/l)	34,94 ± 2,00	34,87 ± 2,70	34,70 ± 1,56	> 0,05
Tử vong (n, %)	0	1 (11,11%)	5 (55,56%)	0,011
Hiệu quả xuất hiện tổn thương (%)	100%	100%	100%	> 0,05
Thời gian xuất hiện tổn thương (ngày, n)	3,89 ± 0,74 (n=9)	3,44 ± 0,50 (n=8)	3,29 ± 0,70 (n = 7)	> 0,05
Thời gian tổn thương đạt mức tối đa (ngày)	7,00 ± 0,82 (n=9)	11,50 ± 1,12 (n = 8)	15,50 ± 0,96 (n = 6)	< 0,001
Thời gian khỏi: ngày (n: số vết thương)	12,5 ± 2,18 (n = 9) 9,13 ± 1,17* (n = 9)	23,25 ± 2,33 (n = 16)	58,00 ± 7,65 (n = 8)	< 0,001

*: Vết thương cấp tính

- Các đặc điểm của các nhóm là tương đồng ($p > 0,05$). Hiệu quả gây tổn thương ở 3 liều Doxorubicin tiêm trong da đều là 100%. Ở liều 0,1ml không có hiện tượng chuột chết do ngộ độc hay tự cắn. Ở liều 0,25ml có 1/9 chuột chết ở nhóm tiêm vùng

bụng thấp nhất sát đuôi sau với hiện tượng bục thành bụng, thoát nội tạng ra ngoài, được nhận định chuột tự cắn vết thương do khó chịu. Nhóm chuột tiêm liều cao nhất 1mg Doxorubicin (0,5ml)/vị trí tiêm, ghi nhận 2/3 chuột nhóm tiêm bụng thấp tử

vong do tự cắn, 3/6 chuột còn lại tử vong trong quá trình theo dõi. Xét nghiệm giải phẫu bệnh thấy: Huyết khối buồng tim và các tĩnh mạch phổi, động mạch chủ; cơ tim các mạch máu sung huyết mạnh.

- Thời gian xuất hiện tổn thương giữa các nhóm: nhóm 1 là $3,89 \pm 0,74$ (n = 9) ngày; nhóm 2 là $3,44 \pm 0,50$ (n = 8) ngày; nhóm 3 là $3,29 \pm 0,70$ (n = 7) ngày, sự khác biệt không có ý nghĩa thống kê ($p > 0,05$). Thời gian tổn thương đạt mức tối đa ở 3 nhóm có sự khác biệt với $p < 0,05$,

nhóm 1 là $7,00 \pm 0,82$ (n = 9) ngày, nhóm 2 là $11,50 \pm 1,12$ (n = 8) ngày, nhóm 3 là $15,50 \pm 0,96$ ngày (n = 6).

- Thời gian tổn thương khởi ở 3 nhóm khác nhau có ý nghĩa thống kê, lần lượt là: 12,5 ngày; 23,25 ngày và 58 ngày tương ứng với liều tiêm Doxorubicin tăng dần. Với vết thương cấp tính không tiêm Doxorubicin, thời gian liền với quy trình chăm sóc tương tự là 9,13 ngày, ngắn hơn đáng kể ($p < 0,05$).

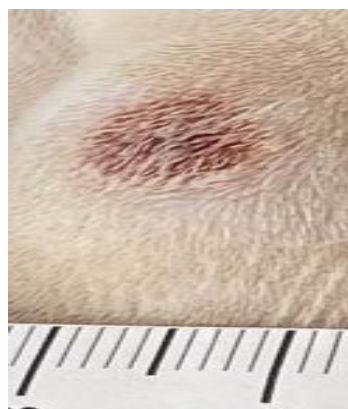3.2. Đánh giá tổn thương đại thể và vi thể của vết loét da mạn tính

Bảng 3.2. Các đặc điểm tổn thương đại thể

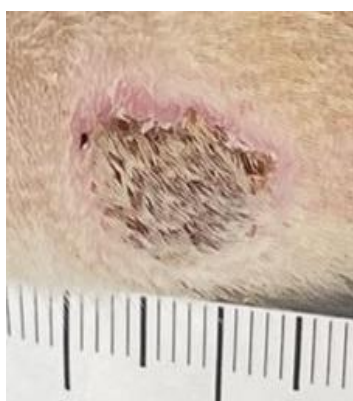Đặc điểm	Nhóm 1 (n = 9)	Nhóm 2 (n = 16)	Nhóm 3 (n = 8)	p
Loét	-	+	+	
Ban đỏ	+	+	+	
Sẩn cứng	-	-	+	
Diện tích tối đa (mm ²)	$53,4 \pm 4,1$	$77,4 \pm 3,2$	$157,3 \pm 2,8$	$p < 0,05$
Đường kính vết loét tối đa (mm)	$5,87 \pm 1,10$	$8,99 \pm 1,21$	$14,89 \pm 2,64$	$p < 0,05$

- Diện tích tổn thương tối đa ở 3 nhóm chuột tương ứng với các liều tiêm Doxorubicin 0,2mg; 0,5mg và 1mg lần lượt là: $53,4 \pm 4,1$ mm²; $77,4 \pm 3,2$ mm²; $157,3 \pm$

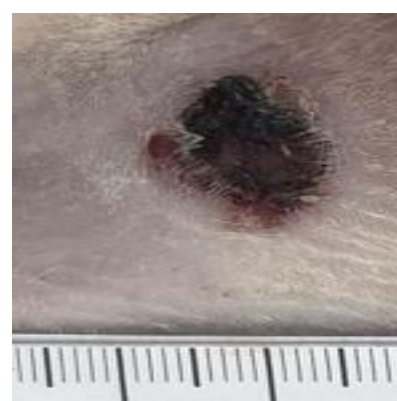
$2,8$ mm², đường kính vết loét tối đa lần lượt là $5,87 \pm 1,10$ mm, $8,99 \pm 1,21$ mm và $14,89 \pm 2,64$ mm, Sự khác biệt có ý nghĩa thống kê với $p < 0,05$.



Con 2 - Nhóm 1 ngày 7



Con 6 - Nhóm 2 ngày 11

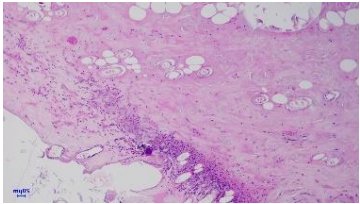
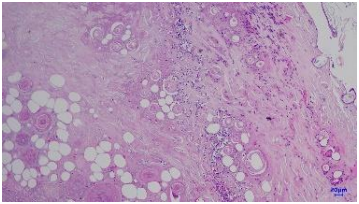
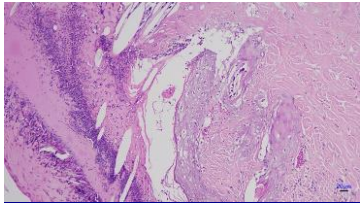


Con 4 - Nhóm 3 ngày 15

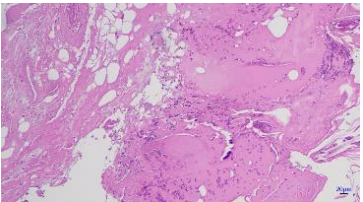
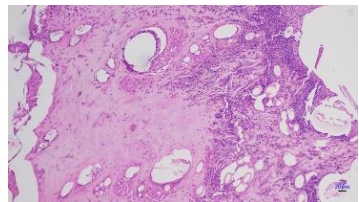
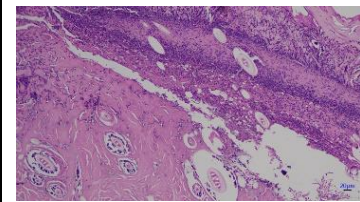
Hình ảnh 3.1: Hình ảnh đại thể tổn thương tối đa của các nhóm chuột

- Đánh giá tổn thương vi thể của vết loét da mạn tính:

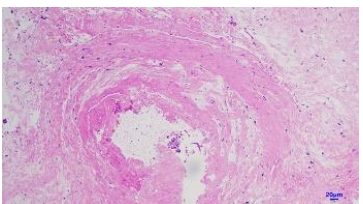
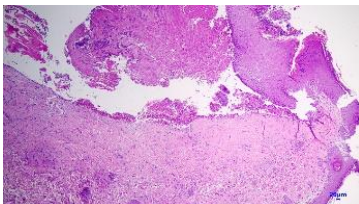
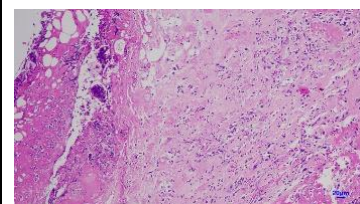
+ Thời điểm tổn thương da tối đa sau tiêm Doxorubicin (thời điểm cắt da tạo vết thương mạn tính):

		
<p>Nhóm 1: Lớp biểu bì và một phần chân bì bị xơ hóa, các mạch máu sung huyết.</p>	<p>Nhóm 2: Lớp biểu bì và một phần chân bì bị hoại tử đồng. Bề mặt hoại tử có xác bạch cầu N. Mô đệm phù nề, các mạch máu sung huyết, nhiều mạch bị hoại tử, hoại tử tơ huyết, thâm nhiễm.</p>	<p>Nhóm 3: Bề mặt da bị hoại tử, lẫn xác bạch cầu N. Các nang lông bị hoại tử. Các mạch máu chân da lòng chứa hồng cầu, hoại tử tơ huyết, thâm nhiễm.</p>

+ Thời điểm ngày thứ 7 sau cắt da gây mô hình:

		
<p>Nhóm 1: Tăng sinh và di trú nguyên bào sợi, mạch máu tân tạo dày đặc</p>	<p>Nhóm 2: Biểu mô bề mặt da bị bong tróc, đáy tổn thương gồm tổ chức hoại tử. Chân bì xơ hoá nhẹ, các mạch máu sung huyết.</p>	<p>Nhóm 3: Da có vùng bị loét với bề mặt ổ loét là hoại tử tơ huyết với nhiều xác bạch cầu, tế bào viêm. Mật độ chất nền ngoại bào thưa thớt.</p>

+ Thời điểm ngày thứ 14 sau cắt da gây mô hình:

		
<p>Nhóm 1: Mô da gần như bình thường.</p>	<p>Nhóm 2: Chân bì xơ hoá nhẹ, các mạch máu sung huyết, không thấy xâm nhiễm các tế bào viêm.</p>	<p>Nhóm 3: Da có vùng bị loét với bề mặt ổ loét là hoại tử tơ huyết với nhiều xác bạch cầu. Tổn thương chất nền ngoại bào, nguyên bào sợi thưa thớt và chế tiết ít collagen, không thấy hiện tượng biểu mô hóa.</p>

4. BÀN LUẬN

3.1. Quá trình gây mô hình vết loét da mạn tính

* Lựa chọn mô hình

Vết thương mạn tính ngày nay tỷ lệ mắc nhiều hơn, điều trị khó khăn, để lại nhiều thách thức trong chăm sóc và điều trị. Nghiên cứu các phương pháp mới vào điều trị vết thương mạn tính được quan tâm rất nhiều. Có nhiều mô hình thực nghiệm trên động vật về điều trị vết thương mạn tính được nghiên cứu và ứng dụng. Chuột là loài được sử dụng rộng rãi nhất. Mặc dù có sự khác biệt về cấu trúc và sinh lý học loài gặm nhấm so với da người, các nghiên cứu liên vết thương (LVT) vẫn có thể cung cấp nhiều thông tin có lợi. Chuột cống có kích thước cơ thể lớn hơn và ít dễ bị căng thẳng hơn khi tiếp xúc với con người. Chúng dễ nuôi, đề kháng tốt có thể tiến hành nhiều đánh giá với nhiều liệu pháp điều trị. Da chuột có các lớp chính như của da người (ví dụ: Biểu bì, hạ bì). Chuột cũng có chung một số đặc điểm sinh lý và bệnh lý với con người, bao gồm tim mạch, cơ xương và các hệ thống cơ quan nội tạng khác. Ngoài ra, tỷ lệ mắc bệnh của chuột trong nghiên cứu là tương đối thấp do thời gian chữa bệnh giảm nhiều và hệ thống miễn dịch vượt trội. Bên cạnh đó, chuột có kích thước nhỏ, rẻ, dễ kiếm và dễ bảo quản, sinh sản nhanh. Khi sử dụng loài gặm nhấm, chuột cống là lựa chọn tốt hơn chuột nhắt.

Chuột nhắt có một vài khác biệt về da và kích thước nhỏ hơn chuột cống. Da chuột nhắt mỏng hơn, có ít lớp tế bào sừng hơn và vết thương sẽ liền trong khoảng 7 ngày, trong khi ở chuột cống, liền vết thương kéo dài hơn trong khoảng 12 - 14 ngày. Mô hình vết thương mạn tính, khó liền trên chuột cống trắng được sử dụng

nhiều vì tiến hành đơn giản, dễ dàng, hiệu quả kinh tế, độ lặp lại cao và hiệu quả cao (100%). Chính vì vậy trong nghiên cứu này chúng tôi lựa chọn nghiên cứu trên chuột cống trắng.

**Lựa chọn thuốc*: Có nhiều mô hình được thực hiện như mô hình vết thương trên động vật đái tháo đường hay mô hình loét tỳ đè. Mô hình gây vết loét da mạn tính bằng cách tiêm Doxorubicin được nhiều tác giả sử dụng, tuy nhiên cơ chế loét da gây ra bởi Doxorubicin do thoát mạch, diễn biến kéo dài nghiêm trọng.

**Liều lượng*: Mô hình phụ thuộc nhiều vào liều tiêm, vị trí tiêm vì vậy cần có cái nhìn về các đặc điểm này để có được mô hình sát nhất với các nội dung nghiên cứu của mỗi đề tài. Rudolph (1979) nhận thấy khoảng nồng độ tới hạn đối với hoại tử do Doxorubicin là 0,010 - 0,020mg/ml [3].

Nghiên cứu của chúng tôi với các liều tiêm khác nhau ở nồng độ 2mg/ml đều gây hoại tử da với thời gian xuất hiện tổn thương giữa các nhóm chuột tiêm liều khác nhau không có sự khác biệt. Hầu hết chuột đều xuất hiện tổn thương vào ngày thứ 2 - 4 sau tiêm và đạt kích thước tổn thương tối đa vào ngày thứ 7 - 15, phụ thuộc vào liều tiêm. Đối với nhóm chuột tiêm liều thấp hơn, tổn thương xuất hiện chậm và đạt đỉnh sớm hơn. Rudolph (1979) nghiên cứu trên chuột Sprague-Dawley (250 - 300g) ghi nhận ở liều tiêm 0,1ml tổn thương đạt đỉnh 7 - 10 ngày, thời gian liền sau 6 tuần, liều 0,2ml tổn thương đạt đỉnh sau 7 - 12 ngày, thời gian liền sau 7 tuần, liều tiêm 0,5ml thời gian liền sau 8 tuần [3], Trần Thanh Tùng và cộng sự (2023) cũng nhận thấy tổn thương đạt đỉnh vào ngày thứ 7 [7]. Rudolph cắt bỏ da với đường kính 15mm sau 1 tuần tiêm nhận thấy tổn thương liền nhanh hơn sau 3 tuần và nếu bỏ vẩy hoại tử tổn thương liền sau 7 tuần [3].

Nghiên cứu của chúng tôi, sau khi tiêm Doxorubicin, khi vết loét hình thành tối đa (7-15 ngày), cắt bỏ da bằng punch đường kính 10mm, tổn thương liền ở các liều tiêm 0,1ml; 0,25ml và 0,5ml lần lượt tương ứng là: 12,5 ngày, 23,25 ngày và 58 ngày. Các tổn thương này kéo dài hơn hẳn tổn thương cắt da cấp tính không tiêm Doxorubicin, chỉ $9,13 \pm 1,17$ ngày tổn thương liền hoàn toàn. Như vậy thời gian liền của vết thương tạo theo mô hình phù hợp vết thương mạn tính. Trong quá trình thí nghiệm, với liều tiêm 1mg (0,5ml), tổn thương sau khi cắt da còn hoại tử lan rộng, đặc biệt ở vị trí tiêm dưới tai tổn thương lan xuống đùi chân trước, đây cũng là nguyên nhân tổn thương chậm liền hơn. Như vậy, cần cắt da dựa theo kích thước tạo loét da do Doxorubicin để có mô hình phù hợp tương ứng, nên cắt da đường kính 6mm ở ngày thứ 7 sau tiêm liều 0,1ml, cắt da đường kính 10mm ở ngày thứ 12 sau tiêm liều 0,25ml và cắt da đường kính 15mm ở ngày thứ 14 - 16 sau tiêm liều 0,5ml.

* *Vị trí tiêm*: Tuy nhiên, với nhóm tiêm liều Doxorubicin cao nhất 1mg/vị trí tiêm, chúng tôi ghi nhận 5/9 chuột tử vong vào thời điểm ngày thứ 2 - 5 sau tiêm với kết quả giải phẫu bệnh: Huyết khối buồng tim và các tĩnh mạch phổi, động mạch chủ; cơ tim các mạch máu sung huyết mạnh. Cơ chế chính gây độc tính trên tim do Doxorubicin được cho là làm tăng stress ô xy hóa. Trên thực tế lâm sàng, nhiễm độc tim do Doxorubicin gây ra có thể xảy ra ngay sau liều đầu tiên ở bệnh nhân. Mối quan hệ giữa độc tính và đáp ứng liều lượng khi tiêm Doxorubicin trong da ở chuột đã được chứng minh qua đặc điểm tổn thương, thời gian lành thương tỉ lệ thuận với liều Doxorubicin trong nghiên cứu của Robert T. Dorr (1980) [8]; tác giả tiêm trong da liều 0,5mg tại 1 vị trí duy nhất nên không ghi nhận trường hợp nào chuột tử vong.

Chúng tôi đã tiêm liều gấp đôi tại 2 vị trí trên mỗi chuột nên tỉ lệ tử vong cao. Ngoài ra, về mặt giải phẫu, da của loài gặm nhấm khác biệt đáng kể so với da của con người ở chỗ da của chúng được nuôi dưỡng thông qua một lớp cơ gắn liền, lớp cơ "penniculus". Điều này trái ngược với da người nhận được sự lưu thông qua các mạch máu dưới da [8]. Do đó, có thể khẳng định rằng, đường tiêm trong da đối với Doxorubicin hoàn toàn có thể dẫn đến nhiễm độc tim đối với động vật nhỏ như chuột. Với vị trí tiêm tại bụng, gần đùi sau chuột, chúng tôi ghi nhận 3/9 chuột tử vong ở liều tiêm 0,25ml và 0,5ml do tự cắn bực thành bụng. Chuột là loài động vật gặm nhấm, khi tổn thương trên cơ thể gây khó chịu, chúng có xu hướng cắn bỏ nguyên nhân gây khó chịu, tại vị trí này chuột có thể vươn tới để tự cắn. Đây là các nhược điểm của mô hình này nên liều tiêm 1 mg/vị trí tiêm, hoặc tiêm ở bụng thấp hay sau tai không nên được ưu tiên lựa chọn.

3.2. Bàn luận về tổn thương đại thể và vi thể của vết loét da mạn tính

* *Đại thể*

Chỉ với liều tiêm 0,5mg và 1 mg/vị trí tiêm thì tổn thương loét, ban đỏ, sần cứng mới rõ ràng. Diện tích tổn thương tối đa ở nhóm chuột tiêm liều 0,5mg là: $77,4 \pm 3,2\text{mm}^2$; nhóm chuột tiêm liều 1mg là: $157,3 \pm 2,8\text{mm}^2$. Tuy nhiên kết quả của nhóm tiêm liều tối đa này cũng khác biệt với báo cáo của Trần Thanh Tùng và cộng sự (2023): $40,20 \pm 8,81\text{mm}^2$ [7], Robert T. Dorr và cộng sự (1980): $8,2 \pm 3,2\text{cm}^2$ [8]. Có thể giải thích do sự khác nhau về đặc điểm của mẫu nghiên cứu như: giống động vật, cân nặng, giới, tuổi...; do kinh nghiệm, kỹ thuật tiêm, các tác giả cũng không trình bày rõ quá trình cắt lọc sau tiêm [5], [6], [7], [8].

Kiểu độc tính được tạo ra bởi việc tiêm ID doxorubicin được so sánh giống với tổn

thương da do tia X gây ra (Teloh et al, 1968). Vì vậy, tổn thương điển hình phát triển một vùng hoại tử trung tâm thô ráp được bao quanh bởi các bờ hồng ban nổi lên rõ ràng, phân biệt ranh giới tổn thương với da bình thường. Vùng da xung quanh tổn thương cũng sần cứng lan rộng [3].

* *Vi thể*

Diễn biến tổn thương đại thể và vi thể của cả 3 nhóm chuột cũng kéo dài tỉ lệ thuận tương ứng với liều tiêm Doxorubicin. Trên hình ảnh mô bệnh học, nhóm 1 tiêm liều Doxorubicin thấp nháp (0,2 mg/vị trí tiêm) không có biểu hiện viêm mạn tính. Vào thời điểm ngày thứ 13, da chuột đã tự liền vết thương. Trong nhóm 1, chúng tôi tạo 1 bên lưng chuột là vết thương cấp tính, cắt bỏ da và không tiêm Doxorubicin, chúng tôi thấy quá trình vết thương liền thuận lợi và liền trong vòng 9 ngày. Nhóm 2 (0,5mg Doxorubicin/vị trí tiêm) và nhóm 3 (1mg/vị trí tiêm) mới có hình ảnh viêm mạn tính đặc trưng trên xét nghiệm mô bệnh học vào ngày tổn thương tối đa sau tiêm: Da có vùng bị loét với bề mặt ổ loét là hoại tử xơ huyết, thâm nhiễm. Mật độ chất nền ngoại bào thừa thớt. Vào thời điểm ngày thứ 14 sau cắt da, nhóm 2 đã bắt đầu quá trình biểu mô hóa, liền thương: Đáy ổ loét có mô hạt với các mao mạch máu tăng sinh, sung huyết nhẹ mặc dù còn thâm nhiễm tế bào viêm. Nhóm 3, quá trình viêm mạn tính vẫn kéo dài, chưa thấy biểu hiện liền thương trên vi thể. Thực tế, nhóm 3 ở ngày thứ 58 sau tiêm mới ghi nhận liền vết thương hoàn toàn.

5. KẾT LUẬN

Thực hiện thành công gây mô hình vết loét da mạn tính trên chuột cống trắng bằng cách tiêm trong da Doxorubicin. Liều lượng tiêm nên lựa chọn: 0,5 - 1mg (0,25ml - 0,5ml)/vị trí tiêm, tại 1 vị trí sau chân trước 2cm, không tiêm liều trên ở 2 vị

trí sẽ gây độc tính, tỷ lệ tử vong cao. Tổn thương đạt đỉnh vào ngày thứ 12 - 16, biểu hiện rõ thâm nhiễm viêm mạn tính trên hình ảnh vi thể và thời gian liền vết thương kéo dài tương đương vết thương mạn tính.

6. TÀI LIỆU THAM KHẢO

1. Mustoe T. (2004) Understanding chronic wounds: a unifying hypothesis on their pathogenesis and implications for therapy. *The American Journal of Surgery*.187 (5): S65-S70.
2. Arifin W.N., Zahiruddin W.M.J.T.M.j.o.m.s.M. (2017). Sample size calculation in animal studies using resource equation approach. 24(5): 101.
3. Rudolph R., Suzuki M. and Luce J. (1979) Experimental skin necrosis produced by adriamycin. *Cancer Treatment Reports*.63 (4): 529-537.
4. Nunan R., Harding K. G. and Martin P. (2014) Clinical challenges of chronic wounds: searching for an optimal animal model to recapitulate their complexity. *Disease models & mechanisms*.7 (11): 1205-1213.
5. Lương Thị Kỳ Thủy (2014). Đánh giá tác dụng điều trị loét da mạn tính của cao TG trên mô hình thực nghiệm. *Tạp chí Y Dược học cổ truyền Quân sự*. 4 (2): 15-22.
6. Nguyễn Thu Trang, Đỗ Thuý Hằng, Lương Thị Kỳ Thủy, Phạm Xuân Thắng, Trần Quang Minh (2020). Nghiên cứu hiệu quả điều trị loét da mạn tính về mặt hình thái đại thể của bài thuốc GTK 108 trên động vật thực nghiệm. *Tạp chí Y Dược Lâm sàng* 108, 15(4): 73-80.
7. Tran Thanh Tung, Pham Thi Van Anh, Vu Quang Huy, Nguyen Thi Thanh Loan, Tran Thuy Trang, Nguyen Kim Giang, Nguyen Thi Quynh Nga (2023). The effects of KEM CON ONG and KEM TRI BONG creams on Doxorubicin-induced skin ulcer in rats. *Journal of Medical Research*. 166 E12(5): 11-19.
8. Robert T. Dorr, David S. Albert, H.Shiao Sheng, Geogre Chen (1980). Experimental Model of Doxorubicin Extravasation in the Mouse. *Journal of Pharmacological Methods* 4: 237-250.